

# Facio-Thoraco-Skeletales-Syndrom

## Erklärung:

Trichterbrust / Kielbrust mit Gesichtsanomalien, Genitalfehlbildungen, Handfehlbildungen, Schädelanomalien, sehr seltene Fehlbildung, nur wenige Einzelbeschreibungen

## Ursache:

Unbekannt

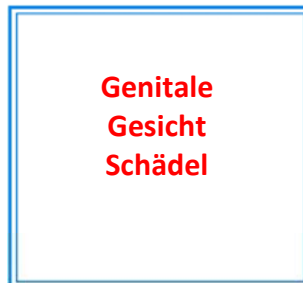
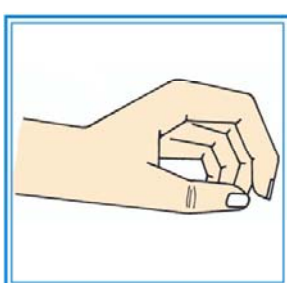
## Vererbbarkeit:

Autosomal rezessiv vererbtes Fehlbildungskrankheitsbild.

## Kombination mit anderen Organfehlbildungen:

Gesicht, Gentiale, Hand, Schädel

## Facio-Thoraco-Skeletales-Syndrom mit weiteren Organveränderungen



Trichterbrust      Hand